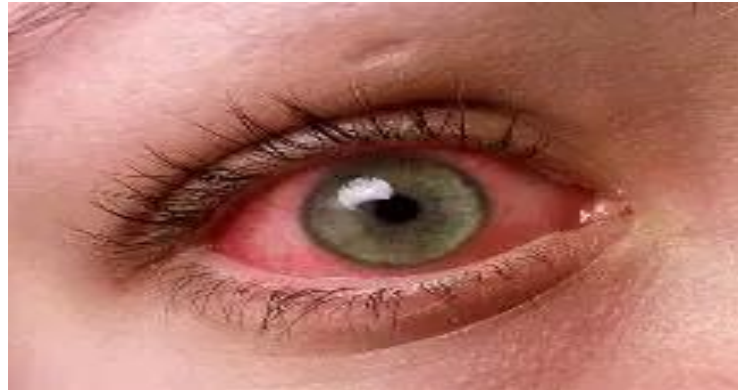

# CRVENO OKO

Dr. med Said Jašarević, specijalizant porodične medicine

# Crveno oko

- ▶ Čest problem u ambulatnti porodične / obiteljske medicine
- ▶ **Uzroci crvenog oka** – različiti : hiperemija, proširenje/pucanje krvni žila spojnice – uslijed infekcije, alergije, upale i povišenog intraokularnog tlaka.
- ▶ **Ključni elementi pregleda:** injekcija spojnice, prozirnost rožnice, sekrecija, stanje zjenice
- ▶ **Najčešća stanja koja uzrokuju crveno oko :**
  1. Akutni konjuktivitis
  2. Herpetički keratitis
  3. Akutni iridociklitis
  4. Akutni napad glaukoma
  5. Ozljede oka
- ▶ Iznimno je **važno uzeti detaljnu anamnezu** – pacijentove tegobe mogu upućivati na uzrok i dobro **poznavati kliničku sliku** svi ovih stanja – kako bi **došli do ispravne dijagnoze**.

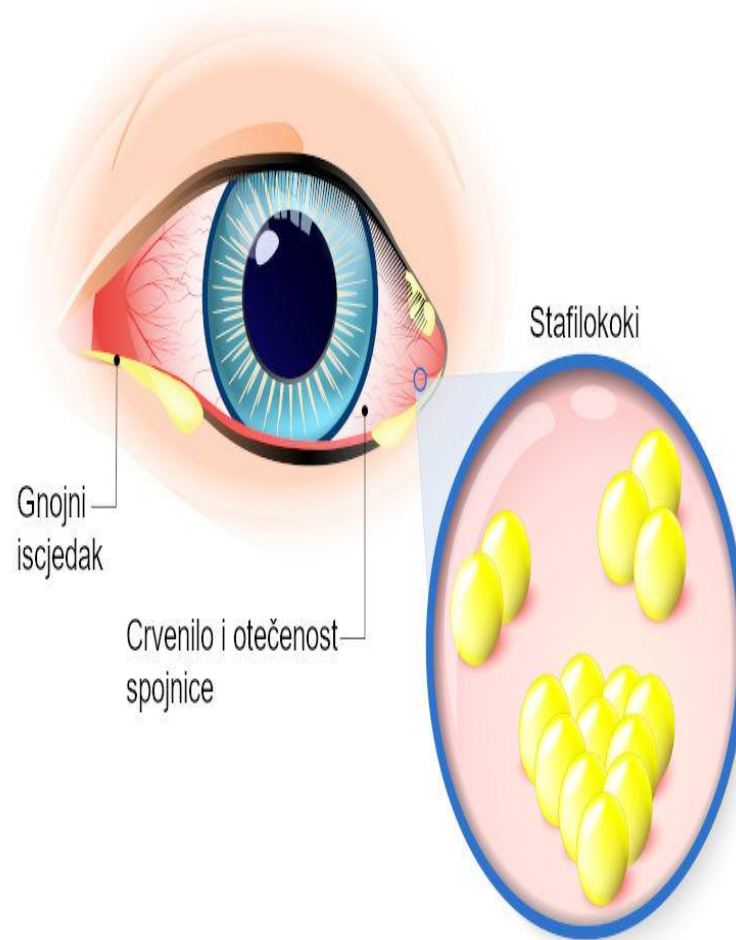


# Važno zapamtiti !

- ▶ ARI gornji disajni puteva – prethodi **virusnom konjuktivitisu – crveno oko**
- ▶ Ponavljane epizode crvenog oka – upućuju – **akutni iridociklitis ili herpetički keratitis**
  
- ▶ **Bol** : čest simptom crvenog oka ;  
**jaka bol + gubitak vida+ fotofobija + crvenilo oka = ozbiljno stanje**
- ▶ **Jednostrano bolno crveno oko**: akutni napad glaukoma, upale rožnice, iridociklitis i ozljeda oka .
- ▶ **Subkonjuktivalno krvarenje** : jednostrano ali bezbolno, bez ispada u oštrini vida.
  
- ▶ **Obostrano crveno oko** – kod bakterijski/virusni konjuktivitisa, hemijski ozljeda oka, fotoelektrične oftalnije (varioca).
  
- ▶ **Konjuktivitis** : upala spojnice oka (infekcija, alergija , iritacija). Mogu biti:

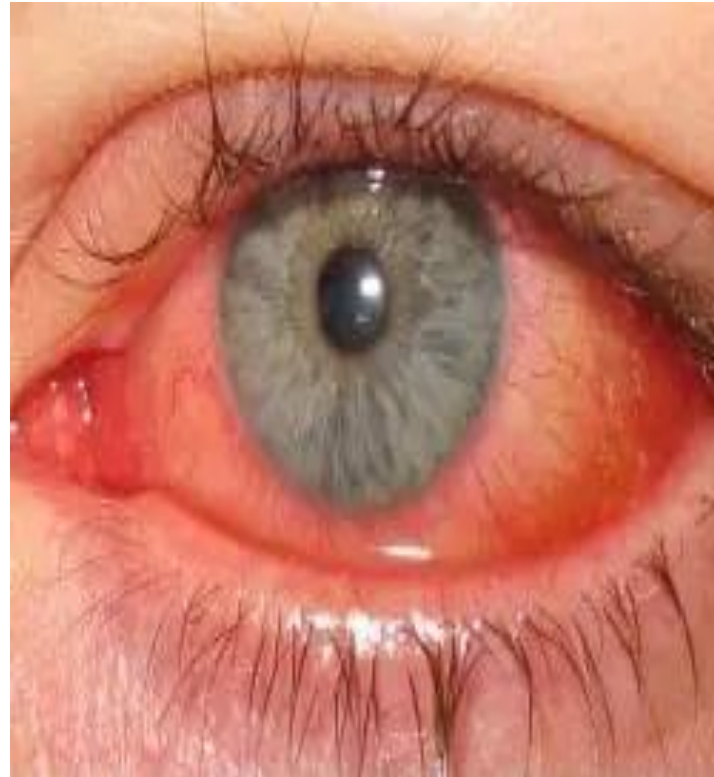# AKUTNI KATARALNI KONJUKTIVITIS

- ▶ Bakterijska upala spojnice oka
- ▶ jaka hiperemija + gnojni sekret
- ▶ Uzročnici : streptococcus pneumonije, staphilococcus aureus, haemophylus influenzae.
- ▶ Klinička slika: **crvenilo**, konjunktivalna injekcija, **bol** (bockanje, grebanje, osjećaj pjeska, **sekret:muko-purulentan**- znak bakterijske infekcije, **fotofobija**, **epifora** (suzenje oka).
- ▶ Infekcija sa jednog oka- drugo oko.
- ▶ Vid i reakcije zjenice oka svjetlo - očuvane.
- ▶ Lječenje : vještačke suze - ispiranje
- ▶ Antibiocke kapi : Tobrex 5% kapi (5-6/dan) Hloramfenikol mast - uveče, Ciprofloksacin kapi 0,3% i mast .



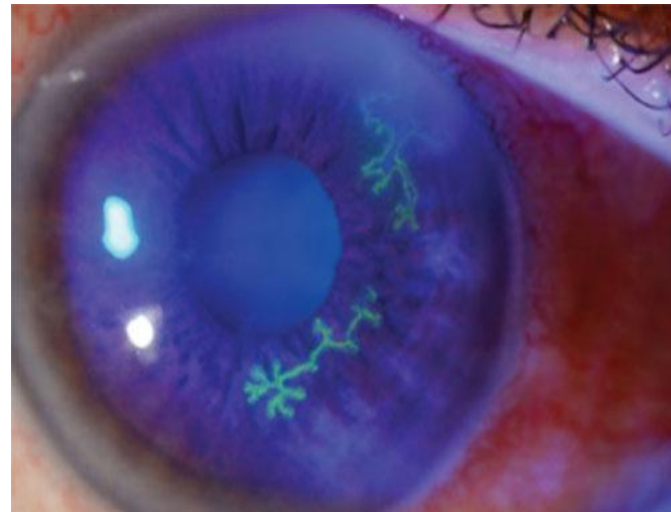
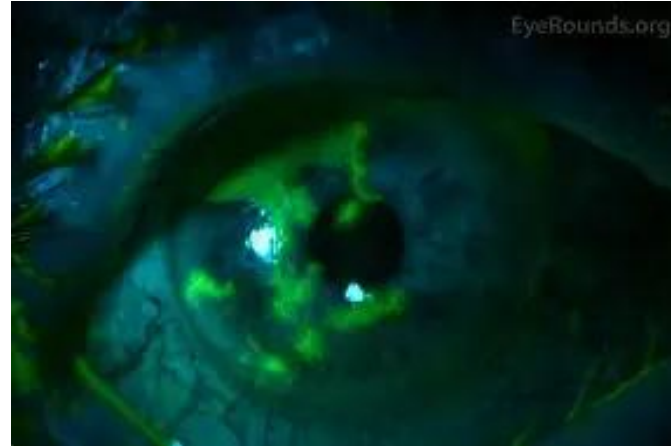# EPIDEMIČNI KERATOKONJUKTIVITIS

- ▶ Akutni virusni konjuktivitis - promjene na rožnici oka
- ▶ **Uzročnici:** Adenovirus tip 8 i 19
- ▶ **Vrlo zarazan**, često u epidemijama uz viroze, gripe - kod **odrasli**.
- ▶ **Kl slika** : počinje na jednom oku - drugo oko (90% slučajeva)
- ▶ **Siptomi:** bol, opaciteti na oku, oči vodenaste - suze.
- ▶ **Traje:** 3-4 sedmice
- ▶ **Dijagno.za:** fluresceinska proba - puktiformno pozitivna
- ▶ **Liječenje:** **Siptomacko** - hladni oblozi, lokalni vazokonstriktori
- ▶ **Antibiotici-** kod bakterijske superinfekcije
- ▶ **Kortikosteroidi** -kontraindicirani - produžavaju trajanje bolesti



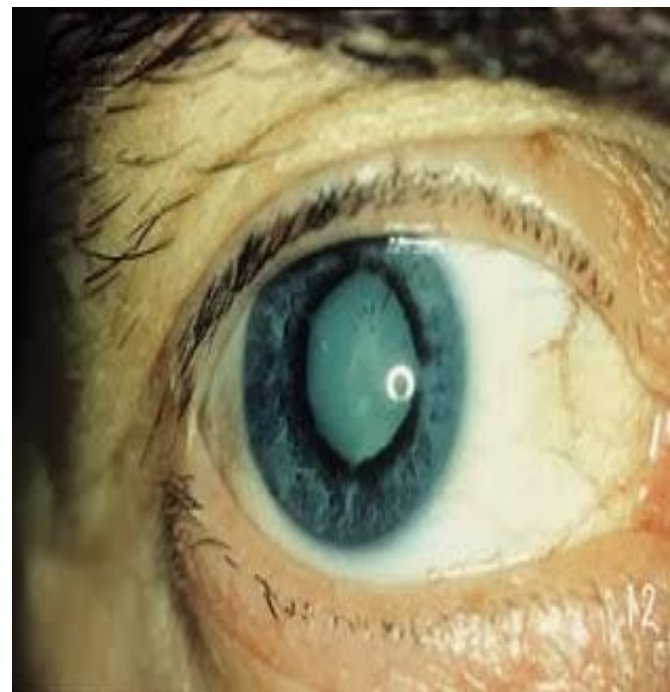# HERPETIČNI KERATITIS

- ▶ **Virusna upala** rožnice oka – uzrokuje **ulceracije na rožnici oka**
- ▶ **Uzročnik : Virus Herpes simplex**
- ▶ Javlja se u proljeće, muškarci, srednje životne dobi, jednostrano
- ▶ **Siptomi:** cilijarna injekcija, fotofobija, epifora, osjećaj stranog tijela u oku, zamaglen vid, bol.
- ▶ **Pacijenta potrebno uputiti oftalmologu !**
- ▶ **Dijagnoza – fluresceinskom probom –** indentifikacija lezije – **dendritična lezija.**
- ▶ **Liječenje:** antivirusnim lijekom - **Aciklovir 3% mast - 5/ na dan ,**  
**Trajanje th: od 10- 14 dana do 2 mjeseca** maksimalno
- ▶ Lokalna kortikosteroidna th-  
kontraindicirana




# AKUTNI GLAUKOM

- ▶ **Hitno stanje u oftalmologiji** – može izazvati trajni gubitak vida.
- ▶ Stanje karakterizirano **povišenim IO tlakom, ekskavaciom PNO i oštećenjem vidnog polja**, i potpunim zatvaranjem komornog kuta.
- ▶ **Kod stariji osoba, Ž:M 4:1**
- ▶ **Klinička slika** : naglo – grom iz vedra neba.
- ▶ Jednostrana bol u oku, oko crveno – tvrdo kao kamen pri palpaciji- zjenica u semimidrijazi, verikalno izdužena, nepokretna, colijarna injekcija, gubitak vida.
- ▶ Bol jak, širi se čelo- zubi- slijepočnica, praćen mučninom i povraćanjem.
- ▶ **Dijagnoza:** mjerenje TOU – tonometrom, gonioskopijom (BMS) NT (12-17 mmHg)
- ▶ Terapija : **Pilokarpin 2%** - u ptva **2-3h** se ukapava svaki **15 minuta**, kasnije 4x/na dan.
- ▶ Timolol 0,5 % gute 2x/dn.
- ▶ **Glaukom – sivo-zeleni odsjaj leće uzahvaćenom oku.**



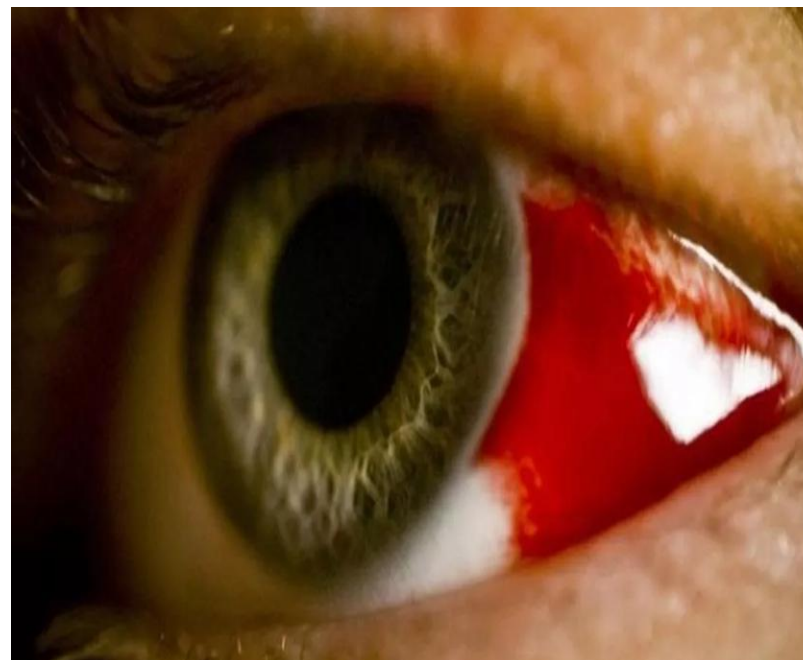# FOTOELEKTRIČNA OFTALMIJA - FOTOKERATITIS

- ▶ **Nastaje nakon izlaganja UV zrakama** (sunce, zavarivanje, kvarcanja)
- ▶ **6-12 h nakon izlaganja – bolni keratitis**
- ▶ **Kl.slika:** jaka bol, otok vjeđa, crvenilo, fotofobija, bleforospazam, pojačana epifora, spojnica oka hiperemična, osjećaj stranog tijela.
- ▶ **Dg :** anamneza- podatak o izlaganju UV – zracima (zavarivači) , fluresceinska proba – oštećenje na rožnici oka
- ▶ Liječenje : ispiranje oka, antibiicke masti, kapi, analgetici, hladni oblozi , nošenje sunčanih naočala, boravak u tamnoj prostoriji.
- ▶ Rožnica –cjeli kroz 1 dan.
- ▶ Proculin kapi 5x dnevno.



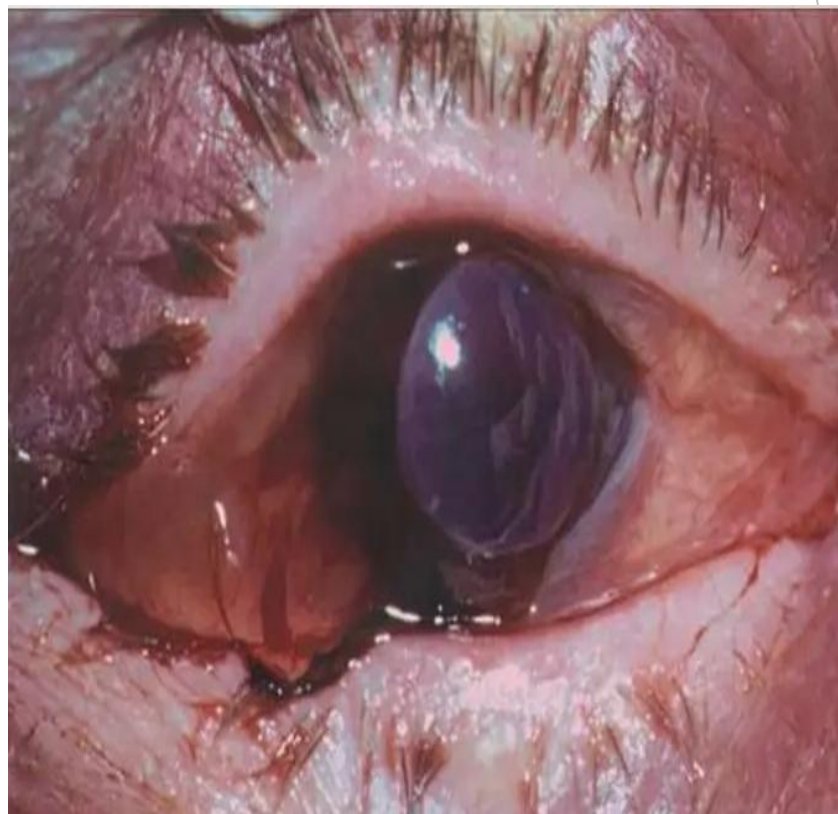
# SUBKONJUKTIVALNA HEMORAGIJA

- ▶ **Uzrokovana** : pucanjem krvne žile u spojnici oka i izljevanjem krvi iz puknutog kapilara .
- ▶ **Uzrok** : napor, trauma, kašalj, skok KP,
- ▶ **Izgleda** dramatično, ali bezopasno i prolazi spontano nakon 12- 14 dana.
- ▶ **Kl.slika**: nastaje naglo, obično jednostrano, kao svijetlo-crveni podljev.
- ▶ Obično : bez boli, i bez oštećenja vida.
- ▶ **Ukoliko postoji oštećenje vida i bol – up očnom !**
- ▶ **Liječi se** : simptomacki – vazokonstriktori kao što je (nafazolin kapi)
- ▶ **POTASSIUM** kapi – 4x 2 kapi u konjunktivalnu vreću za reasorpciju eksudata , slobodni radikala i krvarenja u oku.



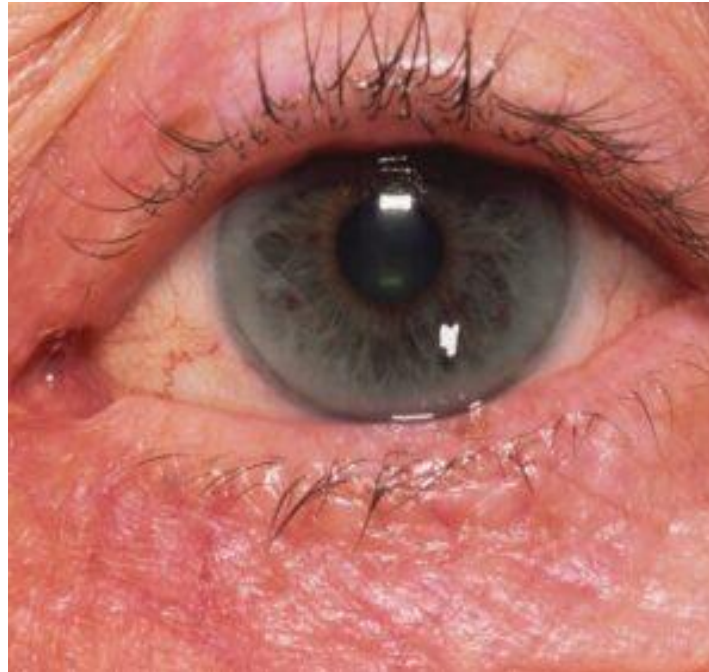# OZLJEDE OKA

- ▶ **Hemijske ozljede** – rožnice i spojnice oka
- ▶ Uzrokovana : **Kiselinama**  
– koagulacionu nekrozu tkiva **Baze** –  
kolikvacionu nekrozu- teža oštećenja oka –  
zahtjeva duže ispiranje.
- ▶ **Klinička slika** – bol, bleforospazam,  
fotofobija i pojačana epifora.
- ▶ **Prva pomoć** : ispiranje – vodom ili F.O (30  
minuta) , oko ne zatvarati zavojem! **Uputiti  
hitno – oftalmologu!**
- ▶ **Terapija** : prve 2 sedmice – kortikosteroid  
Antibiocke kapi i masti - protiv superinfekcije
- ▶ Dukotrajna upotreba –umjetni suza.



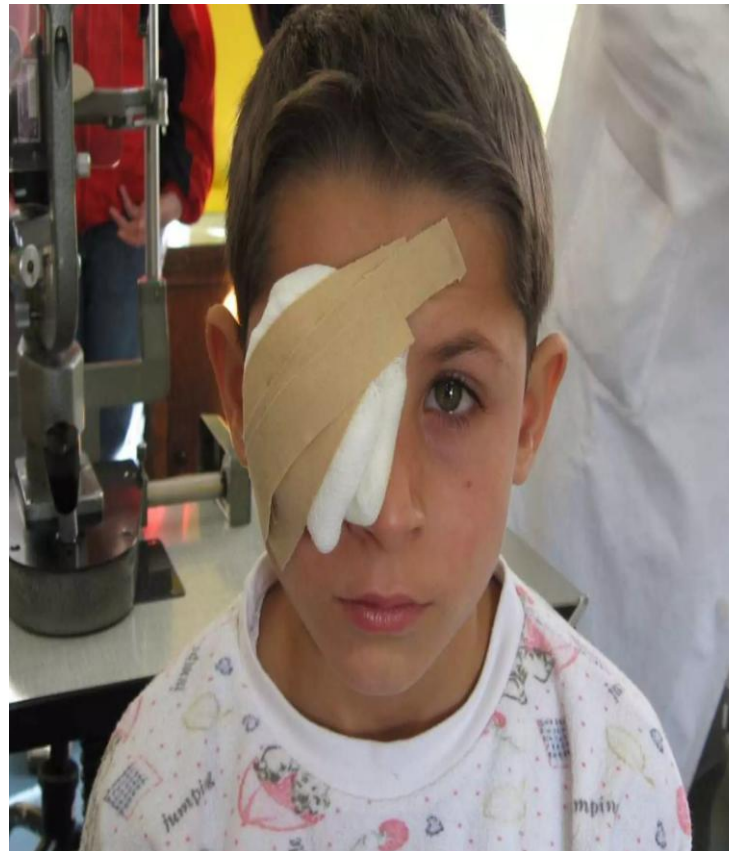# STRANO TIJELO U SPOJNICI OKA

- ▶ Česta pojava - radnici pri obradi metala, drveta -industriji
- ▶ **Kl. slika:** znaci konjuktivalne injekcije, epifora, fotofobija, bleforospazam, osjećaj pjeska u očima.
- ▶ Strano tijelo –izaziva **vertikalne erozije na rožnici oka** – trljanjem erozije se pojačavaju- prelazeću u **traumacki keratitis** .
- ▶ **Liječenje :** **uklanjanje stranog tijela** iz oka, nakon izvrtanja vijede ,
- ▶ Antibiocke kapi i masti.



# PREFORACIJSKA OZLJEDA OKA

- ▶ Probojna ozljeda prednjeg segmenta oka – oštrim predmetom
- ▶ **Žrtve** – mlađi muškarc, djeca
- ▶ U indrustriji, prometu, ratu, igri
- ▶ **Kl. slika:** pad vida, hipotonija očne jabučice, prolaps šarenice.
- ▶ **Ne uklanjati strano tijelo iz oka !**
- ▶ **Pacijenta uputiti oftalmologu !**
- ▶ Dg: **RTG / CT obrada-** intrabulbarno strano tijelo proba sa **fluorescetinom** – pozitivna – kod oštećenje rožnjače.
- ▶ **Terapija** : antitetanička , antibiocka th, okluzija oka binokularnim zavojem- bez pritiska, hirurško zbrinjavanje



HVALA NA PAŽNJI