

Prikaz slučaja

ORTOPEDIJA

Ozljeda skočnog zgloba

Pacijentica M.V. 34 godine, dolazi radi akutne boli u lijevom skočnom zglobu.

Navodi da je danas prilikom čišćenja tuš kabne, zapela i izvrnula skočni zglob. Nije se mogla oslonuti na nogu jedno vrijeme. Osjetila je bol i krckanje. Kući je odmah ledirala gležanj. Primjetila je da joj zglob otiče. Nije primjetila nikakve modrice. Pokušala je hodati, al se bol pojačavala prilikom oslanjanja. Bilo joj je bolje kada je sjela i stavila nogu na stolicu. Uzela je tabletu Ibuprofena koju inače popije ponekad za menstrualne bolove. Odlučila je da se odveze na hitni prijem. Pritiskanje pedala dok je vozila je bilo bolno. Prilikom dolaska u bolnicu šepala je na lijevu nogu pa ju je sestra sjela u invalidska kolica.

Saznajemo da je udana , majka jednog djeteta, radi u prodavnici , ranije nije teže болоvala, obiteljska anamaneza neupadna. Ne puši, alkohol prigodno. Negira alergije i probleme sa želucem.

Lokalno je imala otok oko lateralnog dijela lijevog gležnja uz malo crvenila. Aktivno radi plantarnu fleksiju i dorzifleksiju, ali s nelagodom i smanjenim obimom. Aktivna inverzija i everzija je bila previše bolna. Palpacijski anteriorni i distalni dio lateralnog gležnja bolan na palpaciju. Na fibuli pritiskom na kost javlja bol do približno 4 cm od vrha. Ostali dio gleznja i stopala bezbolan. Kapilarno punjenje nalaz uredan. Pulsacije a. dorsalis pedis i a. tibialis posterior primjereno. Osjet L4 , L5, S1 dermatolma normalan. Oslanjanje na lijevu nogu i na prste i na petu izaziva preveliku nelagodu.

Pacijentica upućena na RTG lijevog skočnog zgloba- nalaz uredan

Dg: DISTENSIO LIGAMENTI TALOFIBULARIS LAT SIN

TH: zaštita skočnog zgloba od ponovne ozljede

mirovanje- može se služiti štakom prva 24 h ,ne hodati dulje prva dva tri dana, kasnije lagano krenuti radi opasnosti od atrofije mišića

ledirati- ne duže od 15 min radi opasnosti od oštećenja površinskih živaca

kompresija elastičnom čarapom ili zavojem- pomaže u kontroli oticanja

podizanje stopala- pomaže u venozni i limfatički protok

NSAID- Ibuprofen 600 mg 3x1 na dan (2 tjedna)

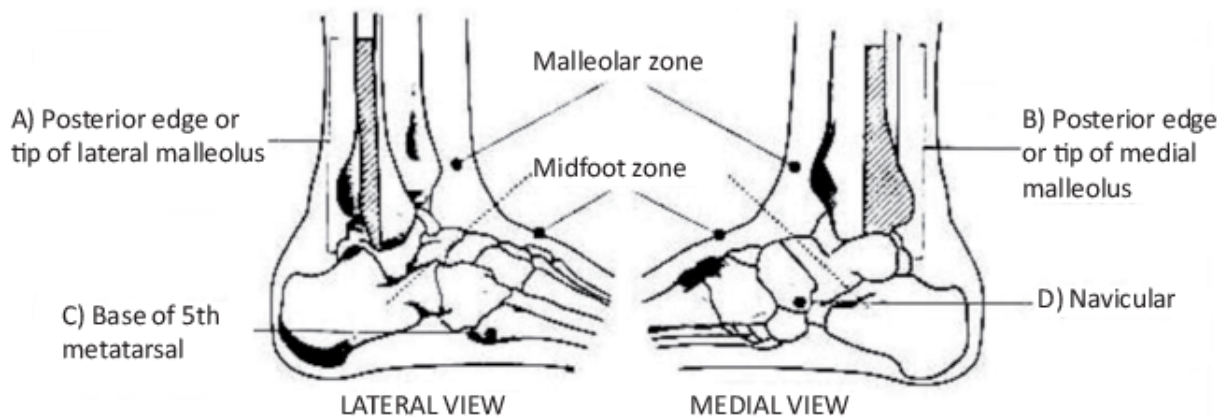
Kontrola za 4 dana

Za 4 dana zglob manje bolan, štaka joj je trebala samo prvi dan , kasnije se počela se lagano oslanjati na nogu. Pojavila joj se modrica. Otok manji nego ranije.

Nema potrebe za promjenom terapije i daljim snimanjima.

Upućena na fizikalni tretman

Ottawa ankle rules



An ankle X-ray series is required only if there is pain in the malleolar zone and if there are any of these findings:

- Bone tenderness along the distal 6 cm of the posterior edge of the fibula or tip of the lateral malleolus (A)
- Bone tenderness along the distal 6 cm of the posterior edge of the tibia or tip of the medial malleolus (B)
- Inability to bear weight for four steps both immediately after injury and in the emergency department

A foot X-ray series is required only if there is pain in the midfoot zone and if there are any of these findings:

- Bone tenderness at the base of the 5th metatarsal (C)
- Bone tenderness at the navicular (D)
- Inability to bear weight both immediately after injury and in the emergency department